

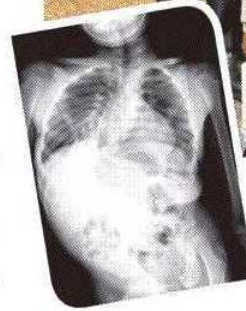
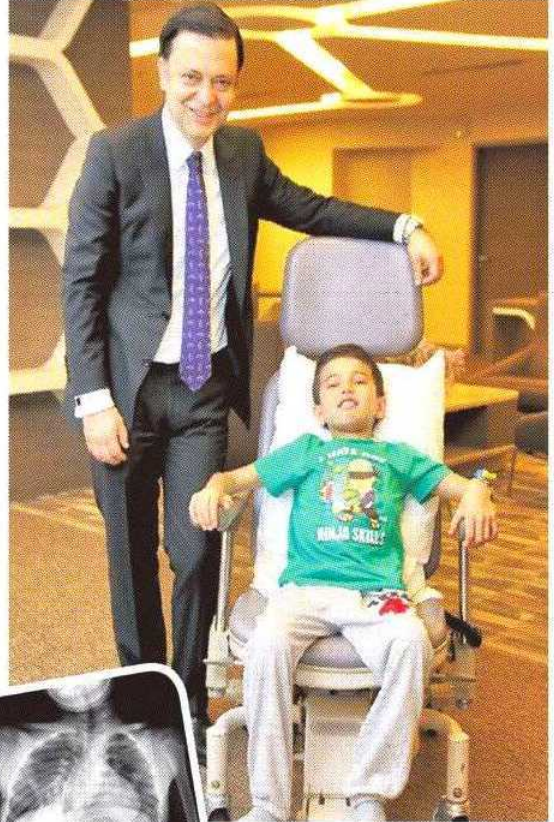C harfi şeklindeki sırtı iki ameliyatla düzeltildi

11 yaşındaki Özbekistanlı Rakhmatillo Yuldashev, doğuştan skolyoz (omurga eğriliği) hastasıydı. Ülkesinde felç olma riski nedeniyle hiçbir doktor ameliyatına yanaşmadı. Yıllar içinde eğrilik daha fazla artarak sırt kemiği 'C' şeklini aldı. Bir bacağı zaten kısaydı, bir de skolyoz nedeniyle belindeki eğrilik kısalttı. Özbek çocuğun tedavisini Ortopedi ve Travmatoloji uzmanı Prof. Dr. Ahmet Alanay ve Beyin ve Sinir Cerrahisi Uzmanı Prof. Dr. Memet Özek, üstlendi.



OKULA GİDİYOR, FUTBOL OYNUYOR

Küçük Rakhmatillo'yu çok yüksek felç riskine rağmen bir ay arayla iki ameliyata alan doktorlar Yuldashev ailesinin yıllar sonra ilk kez yüzünü güldürdü. Önce Prof. Dr. Memet Özek omurilikteki yapışıklığa yönelik ameliyatı gerçekleştirdi. Bir ay sonra da Prof. Dr. Ahmet Alanay eğriliği, omurgadan kemik keserek gevşetme yöntemi ile ve yedi saat süren başarılı bir operasyonla düzeltti. Rakhmatillo artık en büyük iki hayali olan okula gitme ve futbol oynamayı kendi başına yapabiliyor.



Rakhmatillo, doktoru Ahmet Alanay'a teşekkür etti.